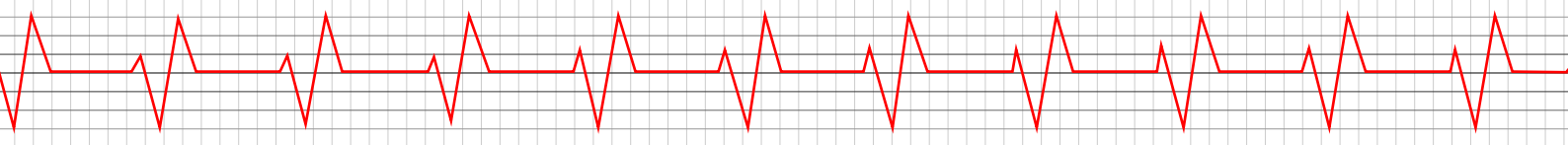

# LUNGENFUNKTIONSTEST, BELASTUNGS-EKG UND ECHOKARDIOGRAMM



Ein sportmedizinischer Check-up

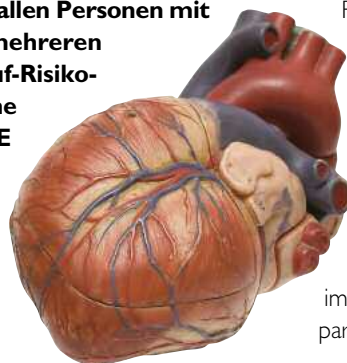von Dr. med. Kurt Johannes Schmieg



**Bewegungsmangel ist einer der wichtigsten Risikofaktoren für Herz-Kreislauf-Erkrankungen. Umgekehrt führt regelmäßige körperliche Aktivität zu einer signifikanten Senkung der Mortalität (Sterblichkeit) und Morbidität (Erkrankungswahrscheinlichkeit).**

**Neben sozialen Aspekten gehört in meiner ärztlichen Praxis bei jedem Patientenkontakt die Beratung zu körperlicher Aktivität und regelmäßigem Training für gesunde und kranke Personen in jeder Altersgruppe zum Standard. Denn gerade der Sport spielt in**

**der Primär- und Sekundärprävention eine bedeutsame Rolle. Eine qualitativ gute sportmedizinische und gegebenenfalls sportkardiologische Vorsorgeuntersuchung wird von allen medizinischen Fachverbänden empfohlen, insbesondere für die über 35-Jährigen und bei allen Personen mit einem oder mehreren Herz-Kreislauf-Risikofaktoren (siehe auch TRITIME 3/2009, Seite 66 f.).**



Aber auch bei anderen Erkrankungen wie Stoffwechselleiden (zum Beispiel Diabetes mellitus), orthopädischen Erkrankungen und Tumorleiden nimmt Sport einen hohen Stellenwert ein. Daher empfehlen medizinische Fachgesellschaften übereinstimmend regelmäßige körperliche Aktivität als wichtigen Bestandteil der Lebensstilintervention zur Prävention zahlreicher Krankheiten. Neuere Untersuchungen zeigten wiederholt, dass durch eine sportärztliche Vorsorgeuntersuchung das kardiale Risiko, insbesondere für den plötzlichen Tod im Sport, gesenkt werden kann (siehe auch TRITIME 2/2009, Seite 50 f.).

## Ziele der sportärztlichen Vorsorgeuntersuchung

Die sportärztliche Vorsorgeuntersuchung im Sinne einer Gesundheitsuntersuchung dient der Erkennung latenter vorhandener, aber noch nicht bekannter oder bereits manifester Krankheiten, die eine Gefährdung darstellen können. Die Vorsorgeuntersuchung soll gesundheitliche Risiken mindern und vermeiden helfen sowie eine optimale Ausübung von Sport und körperlicher Aktivität für jeden Sporttreibenden ermöglichen. Bei unauffälligem Ergebnis der Vorsorgeuntersuchung ist das gesundheitliche

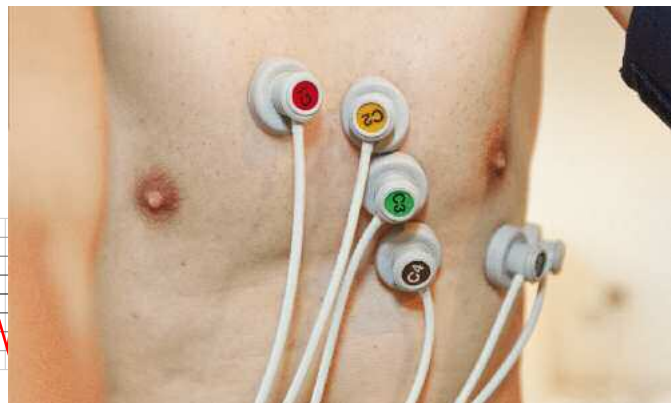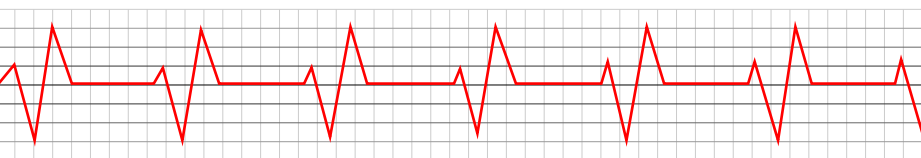Risiko vermindert, wenngleich eine absolute Sicherheit nicht gegeben sein kann. Auf Grundlage der vorhandenen Risikofaktoren ist eine weitere Risikoabschätzung mittels diverser Scores möglich (siehe auch Dr. med. Simsch, Artikel Blutwertanalyse, S. 150f). Bei Sporttreibenden besteht vor allem bei Neu- und Wiedereinsteigern sowie älteren Personen ein erhöhtes Risiko im Bereich Herz, Kreislauf und Bewegungsapparat. Bei Personen mit nicht erkannten Erkran-

kungen des Herz-Kreislauf-Systems ist die Möglichkeit für einen kardialen Zwischenfall bei intensiver sportlicher Betätigung erhöht. Dies gilt insbesondere zu Beginn eines intensiven körperlichen Trainings.

Der zu untersuchende Personenkreis in unserer täglichen Praxis ist breit gefächert: Neu- oder Wiedereinsteiger im Bereich Freizeitsport

obligat sein. Dabei liegt der Patient entspannt auf einer Liege. Insgesamt werden zehn Messelektroden auf die Haut gesetzt und mit dem EKG-Gerät zur Bestimmung der elektrischen Herzaktivität verbunden. Diese Punkte befinden sich an sechs genau definierten Stellen der vorderen Brustwand und an den vier Extremitäten.

geuntersuchung sein. Die transthorakale Echokardiografie ist das wichtigste und am häufigsten verwendete nicht invasive Untersuchungsver-



jeden Alters – vom Kind bis zu Senioren über 80 Jahren – ambitionierte Freizeitsportler wie auch Leistungssportler. Allerdings gelten für Kaderathleten und ambitionierte Wettkampfsportler gesonderte Empfehlungen. Als Richtschnur für das Untersuchungsprogramm dienen uns in der täglichen Praxis die Leitlinien der „Deutschen Gesellschaft für Sport- und Präventivmedizin“:

1. Anamnese
2. körperliche Untersuchung
3. apparative Untersuchungen

Die Indikation zur Durchführung apparativer Untersuchungen richtet sich nach dem Alter, der Anamnese, der Beschwerdesymptomatik und dem Vorliegen kardiovaskulärer Risikofaktoren (siehe oben) sowie nach der jeweiligen Fragestellung.

### Ruhe-EKG

Ein Ruhe-EKG mit zwölf Ableitungen sollte bei jeder sportmedizinischen Untersuchung

### Belastungsergometrie

Die Durchführung einer Belastungsuntersuchung mit einem Belastungs-EKG (Rad- oder Laufband-Ergometrie) kann ein wichtiger Bestandteil der sportmedizinischen Untersuchung sein. Während der körperlichen Belastung kommt es zu vielfältigen Anpassungserscheinungen von Herz-, Kreislauf- und Lungenfunktion. Beim Belastungs-EKG wird fortlaufend die Herzfrequenz gemessen, die entsprechend der Belastungsintensität ansteigt. Parallel zur Herzfrequenz steigt üblicherweise auch der Blutdruck an, der ebenso fortlaufend registriert wird. Die Belastungsuntersuchung dient der (Früh-)Erkennung von koronaren Durchblutungs- und Rhythmusstörungen. Weiterhin kann eine Beurteilung des Blutdrucks unter Belastung erfolgen. Aus den ergometrischen Daten lassen sich zudem gezielte, sportartspezifische Trainingsempfehlungen ableiten.

fahren in der kardiologischen Diagnostik. Mit ihr ist eine genaue Beurteilung und Funktionsanalyse der Herzwände, Vorhöfe, Herzkammern und -klappen sowie der herznahen Gefäße möglich. Die Echokardiografie funktioniert ohne Strahlung und ist beliebig reproduzierbar. Der Untersuchungsablauf erfolgt nach einem standardisierten Schema mit Bildokumentation. Eine Echokardiografie ist immer bei Verdacht oder bei Vorliegen einer strukturellen Herzerkrankung indiziert, wie zum Beispiel Herzmuskelerkrankungen oder Herzklappenfehlern. In meiner Praxis werden alle Neupatienten echokardiografiert und je nach Befund verlaufs kontrolliert. Sie kann auch und gerade dann zum Einsatz kommen, wenn ein Patient mit dem Ausdauersport beginnen oder höher gesteckte sportliche Ziele erreichen möchte.

### Echokardiografie

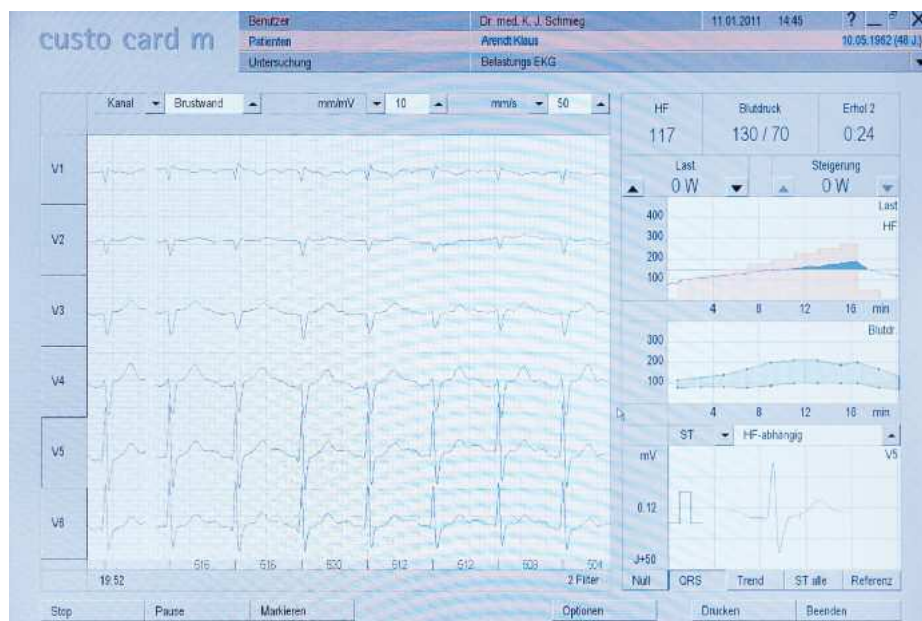
Die Echokardiografie kann ein weiterer wichtiger Bestandteil der sportärztlichen Vorsor-

### Lungenfunktion (Spirometrie)

Die Durchführung einer Spirometrie ist im Rahmen einer Vorsorgeuntersuchung sinnvoll, da die Funktion der Lunge eine der Determinanten der kardiopulmonalen Belastbarkeit darstellt. Bei Verdacht auf ein Belastungs-Asthma muss die Spirometrie (gegebenenfalls Ganzkörperplethysmografie) nach entsprechender Provokation erfolgen: bei Kälte oder Laufbelastung im Freien. Bei Rauchern gilt die Spirometrie zur Früherkennung als sinnvoll und geeignet.

### Spiroergometrie

Die Spiroergometrie als klassische sportmedizinische Untersuchungsmethode ermöglicht durch die Bestimmung der maximalen Sauerstoffaufnahme (V02max) die Beurteilung der aeroben Kapazität und der maximalen körperlichen Leistungsfähigkeit. Sie stellt keine obligate Untersuchung dar. Bei entsprechender Symptomatik wie Kurzatmigkeit (Dyspnoe) oder Leistungsminderung ist diese Untersu-





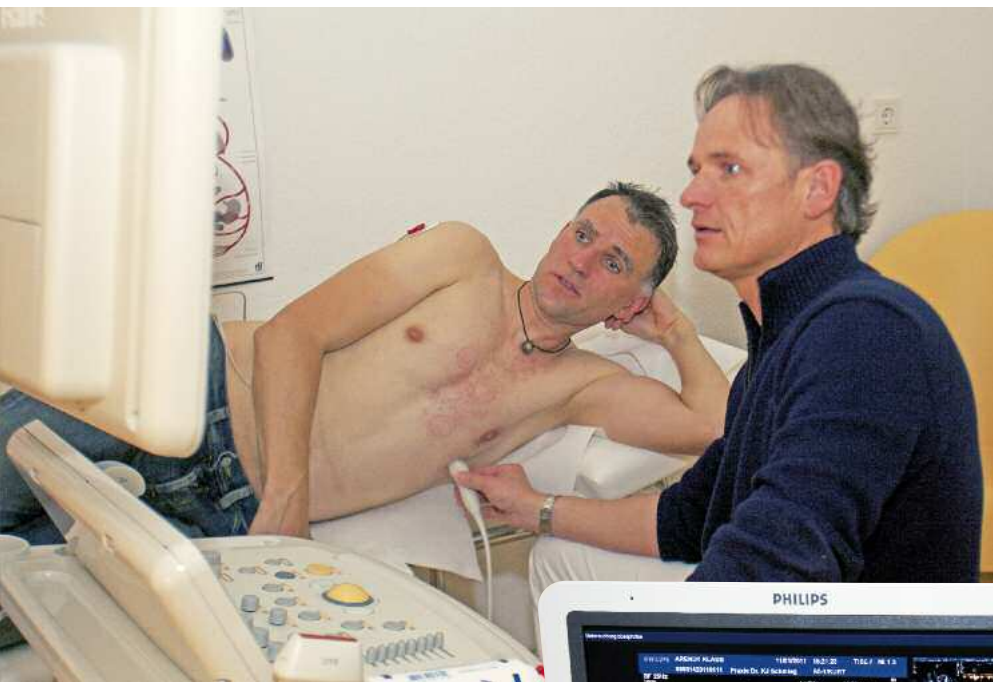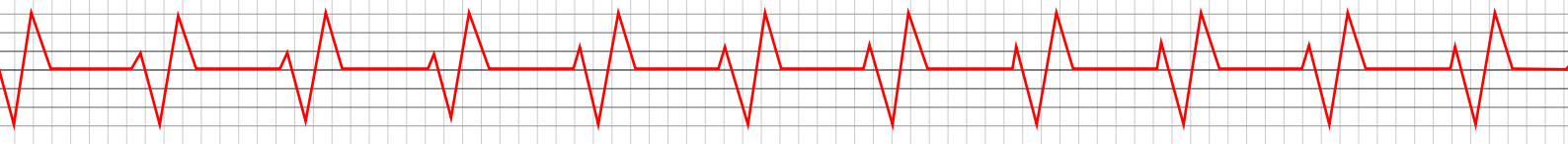chung zur Abklärung hilfreich. Sie kann exakte Hinweise zur Trainingsberatung und Beurteilung der Leistungsfähigkeit liefern. Die Spiroergometrie wird bei entsprechender Symptomatik oder gezielten Fragestellungen eingesetzt. Sie ist kein obligater Bestandteil einer sportmedizinischen Untersuchung.

## Untersuchungsergebnisse

Von jedem Patienten wird ein ausführlicher Befundbericht erstellt, der alle Ergebnisse der durchgeführten Untersuchungen dokumentiert und gegebenenfalls entsprechende Therapieempfehlungen beinhaltet. Dies soll hier am Beispiel von Klaus Arendt exemplarisch dargestellt werden:

## Körperlicher Untersuchungsbefund

48 Jahre, 188 Zentimeter, 84 Kilogramm, BMI 24, Taille 84 Zentimeter, Blutdruck in Ruhe 130/85 mmHg, Herzaktion rhythmisch 78 Schläge pro Minute (bpm), Herz und Lunge auskultatorisch und perkutorisch unauffällig, Halsvenen nicht gestaut, keine peripheren Ödeme sowie periphere Pulse beidseits gut palpabel.



## Röntgenuntersuchung der Thoraxorgane

Derzeit liegen keine Untersuchungen vor, wonach es Indikationen für eine routinemäßige Röntgenuntersuchung der Thoraxorgane gibt. Bei anamnestischen Angaben (Husten, Auswurf, Luftnot, langjähriger Nikotinabusus) und klinisch verdächtigen Befunden wird ergänzend eine Bildgebung durchgeführt.

## Ergebnisse

Die Ergebnisse einer sportärztlichen Vorsorgeuntersuchung können lauten:  
*Sportgesund ohne Einschränkung*  
*Sportgesund mit Einschränkung:* weitere fachärztliche Abklärung mit Angabe des Gebietes beziehungsweise sportgesund nur für bestimmte Sportarten  
*Nicht sportgesund:* weitere Abklärung erforderlich.

## Anamnese

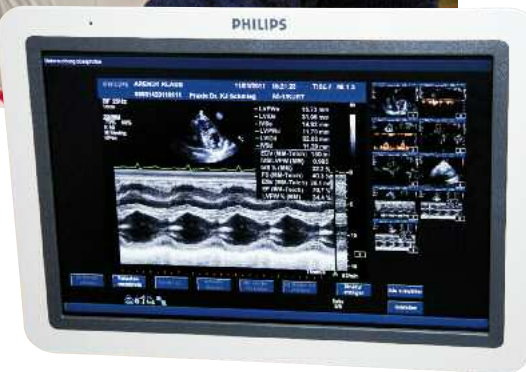blande (einseitige Lungenentzündung (1998), seit 2008 Reduzierung des wöchentlichen Trainingsaufwandes auf circa 5 Stunden pro Woche)

## Ruhe-EKG

Normofrequenter Sinusrhythmus 77bpm, Indifferenz bis Steiltyp, inkompletter Rechtsschenkelblock mit korrespondierenden Erregungsrückbildungsstörungen, AV-Block I. Grades (PQ-Zeit: 200ms).

## Belastungsergometrie (Sitzend Ergometer „Lode Corival“)

Stufenweise Belastung ohne Medikation, beginnend bei 100 Watt mit Steigerung alle 2' um 25 Watt, maximale Belastung 275 Watt, Herzfrequenzanstieg von 85 bpm auf 188 bpm, Blutdruck-Anstieg auf maximal 210/100 mmHg, Abbruch wegen „müder Beine“.  
 Beurteilung: kein Anhalt für Belastungskoronarinsuffizienz, Belastungshypertonie oder belastungsassoziierte Herzrhythmusstörungen.



## Echokardiografie: (Philips iE33)

Normal großer rechter und linker Ventrikel mit normaler biventrikulärer Myokardfunktion, Herzwände normal dick, Mitralsuffizienz I. Grades mit kleinem zentralem Jet ohne hämodynamische Relevanz, kein Anhalt für eine diastolische Funktionsstörung, kein Perikarderguss, Vena cava inferior normal dimensioniert und atemmoduliert.

## Spirometrie

FeV1: 4,48 l/s (107 % Soll), IVC: 3,84l (70 % Soll), FeV1/IVC: 81 %. Beurteilung: Kein Anhalt für eine relevante Ventilationsstörung.

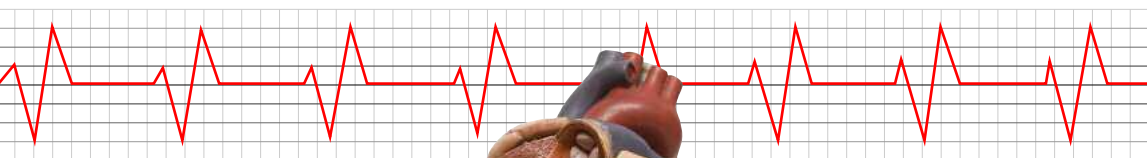
Der in Freiburg im Breisgau niedergelassene Dr. med. Kurt Johannes Schmiege ist Facharzt für Innere Medizin, Kardiologie, Diabetologie DDG und Sportmedizin. Soweit es Arbeit und Familie mit fünf kleinen Sporttalenten zulassen, bestreitet der ambitionierte Triathlet Wettkämpfe auf allen Distanzen. [www.kardio-freiburg.de](http://www.kardio-freiburg.de)

## Zusammenfassung

Bei blander Anamnese und unauffälligem körperlichem Untersuchungsbefund zeigt sich im Ruhe-EKG ein „inkompletter Rechtsschenkelblock“ und ein „AV-Block I. Grades“ (dazu ist anzumerken, dass „trainingssportbedingte Veränderungen im Ruhe-EKG häufig auftreten können und als Normvarianten nicht als Störungen zu interpretieren sind. Solche Normvarianten

In der Lungenfunktion finden sich ebenfalls Normwerte ohne Anhalt für eine Lungenfunktionsstörung.

Klaus Arendt ist sportgesund ohne Einschränkungen. Von kardiologischer Seite wird die Empfehlung ausgesprochen, die Mitralsuffizienz im jährlichen Intervall kontrollieren zu lassen.



### Das Sportherz

Häufig wird angenommen, dass Ausdauerathleten nach Beendigung ihrer aktiven Laufbahn systematisch „abtrainieren“ müssen, um schwerwiegende Herzschädigungen zu vermeiden. Der Herzmuskel ist vereinfacht gesehen ein ähnlich strukturierter Muskel wie der Skelettmuskel auch. Beispielsweise bildet sich die Skelettmuskelhypertrophie nach Beendigung eines Krafttrainings zurück, ohne dass hiervon bleibende Schäden zu erwarten sind. Das Sportherz selbst bildet sich nach Trainingsende in Größe und Form sowie deren funktionellen Anpassungen ebenfalls zurück. Die Geschwindigkeit der Rückbildung ist, wie viele wissenschaftliche Studien zeigen, abhängig von den individuellen genetischen Voraussetzungen sowie der Dauer und Intensität des zuvor durchgeführten Trainings. Häufig verläuft die Rückbildung des Sportherzens unvollständig, sodass durch relativ geringe Trainingsreize eine Herzvergrößerung persistieren kann. In der Regel besteht so auch nach Beendigung der sportlichen Karriere eine erhöhte Leistungsfähigkeit. Eine Wiederaufnahme des Trainings führt in diesen Fällen zu einer deutlich schnelleren Ausbildung der Herzvergrößerung wie beim ersten Mal (siehe TRITIME Ausgabe 1/2009, Seite 64 f. sowie Ausgabe 3/2009).

sind der hier vorliegende inkomplette „Schenkelblock“ und der AV-Block I. Grades.) In der Fahrradergometrie können bei überdurchschnittlicher Leistung keine Auffälligkeiten im Hinblick auf Durchblutungs- und Rhythmusstörungen sowie Blutdruckregulation festgestellt werden. Echokardiografisch zeigt sich mit Ausnahme einer harmlosen Mitralsuffizienz (Kleinere Leckage der zwischen linkem Vorhof und linker Kammer gelegenen Mitralklappe) ein Normalbefund.



## DEIN VORTEIL IST UNSERE KOMPETENZ

# NEU



Neuer Geschmack:  
**Sauerkirsche**

(säuerlich-erfrischend)

**lactosefrei  
fruktosefrei  
glutenfrei**

### BESTELLUNG

**Isoton-Energiedrink**  
**Sauerkirsche**  
900-g-Dose € 15,-  
ab 3 Dosen nur € 13,50

**Isoton-Energiedrink**  
**Pfirsich-Maracuja**  
900-g-Dose € 15,-  
ab 3 Dosen nur € 13,50

[www.aktiv3.de](http://www.aktiv3.de)

# Aktiv3

Das Fitnessplus+

